Zahnerkrankungen des Pferdes

- Fohlen, Jungpferde, Reitpferde, Zuchtstuten & Senioren -

Tierärztliche Praxis für Pferde auf Boyenstein – Holter 28b – 59269 Beckum

Zahnformel

In der konventionellen Nomenklatur werden die einzelnen Zähne wie folgt angesprochen: Schneidezahn (Incisive, 3x), Hengstzahn (Canini, 1x), Wolfszahn (Dens lupus), vordere Backenzähne (Praemolare, 3x) und hintere Backenzähne (Molare, 3x).

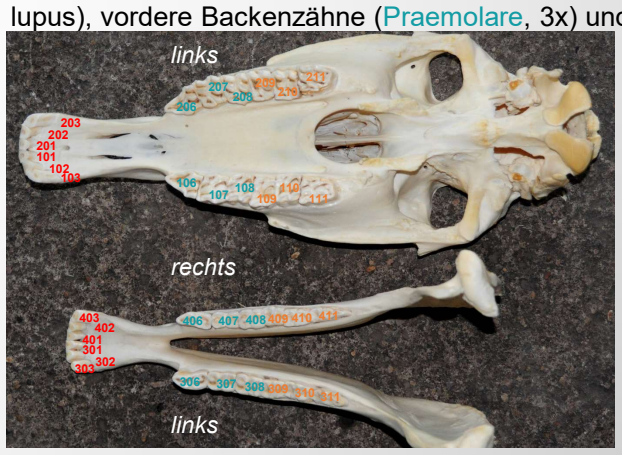

In der Triadan-Nomenklatur werden die Zähne codiert. Hierbei werden die Quadranten in rechts oben (1), links oben (2), links unten (3) und rechts unten (4), unterteilt und die Zähne von vorne nach hinten nummeriert, auch die nicht angelegten *(siehe Abbildung links)*. Das bleibende Gebiss ist 1 – 4 und das Milchzahngebiss 5 – 8. Canini und Molare sind nur im adulten Gebiss, Wolfszähne nur im Milchzahngebiss angelegt.

Störungen des Zahnwechsel

Klinisch werden bei Jungpferden Fressunlust und Umfangsvermehrungen am Knochen, häufig im Unterkiefer seltener im Oberkiefer, beobachtet. Diese Auftreibung bezeichnet man als **Bumps** oder **Knäste**.


Knästenbildung im Oberkiefer — *Knästen in beiden Unterkieferästen* — *massive Knästen im Unterkiefer*

Milchzahnkappen die auf den Zähnen persistieren verursachen Störungen im Zahnabrieb und der Zahnstellung. Verdauungs- und Rittigkeitsprobleme entstehen. Zwischen den Milchzahnresten und den bleibenden Zähnen ist eine Demarkationslinie (→) zu erkennen.

Milchzahnkappen im Ober- & Unterkiefer — *Milchzahnkappen und adulter Zahn mit Demarkationslinie*

Bei persitierenden Schneidezähnen bricht der bleibende Zahn in der Regel hinter den Milchzähnen durch. Ursachen können genetische Störungen oder Traumta sein.

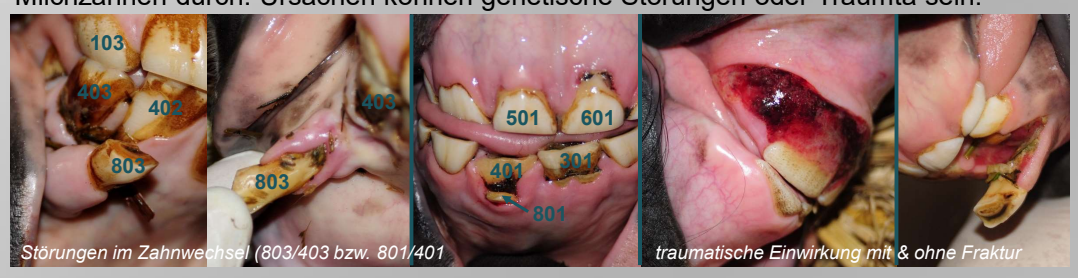
Störungen im Zahnwechsel (803/403 bzw. 801/401 — *traumatische Einwirkung mit & ohne Fraktur*

Abnormale Zahnanzahl

Oligodontie bezeichnet eine reduzierte Zahnzahl. *Pseudooligodontie* ist meist bei Stuten mit einem nicht angelegten bzw. durchgebrochenen Hengstzahn zu beobachten. Eine *echte Oligodontie* ist eine Hemmungsmissbildung in der Entwicklung. **Polydontie** bezeichnet überzählige Zähne. Pseudopolydontie bezeichnet die Verlegung der Zahnanlage. *Typische (atavistische) Polydontie* ist das Vorkommen des 1. Praemolareden sogenannten Wolfzahn (*Dens Lupus*) bei einer *atypischen Polydontie* sind Zähne krankhaft und meist störend mehrfach angelegt.

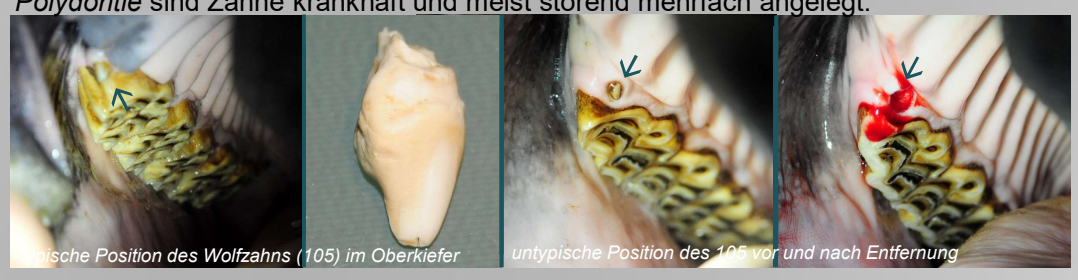
typische Position des Wolfzahns (105) im Oberkiefer — *untypische Position des 105 vor und nach Entfernung*

Fehlstellung des Kiefers

Angeborene Kieferverkürzung bezeichnet man als *Brachygnathie*. Kürzer Oberkiefer = Hechtgebiss (*Brachygnathie superior*), Kürzer Unterkiefer = Karpfengebiss (Überbiss; *Brachygnathie inferior*).

Normgebiss — *Überbiss (Karpfengebiss)*

Fehlstellung der Zähne

Verluste von Schneidezähnen oder fehlerhafte Achsen führen zur falschen Zahnabnutzung. Eine korrekte Mahlbewegung im Backenzahnbereich ist nicht möglich, gleiches gilt auch für ungleiche Abnutzung oder Einbisse am 103 bzw. 203.

fehlende Zähne — *Achsenfehler* — *Koppergebiss* — *Kreuzgebiss* — *Einbiss des 103*

Zahnerkrankung

Entzündung der Zahnhöhlen (*Pulpitis*)

Man versteht hierbei eine Entzündung der Nerven, der Gefäße und des Bindegewebes nach einem Trauma, einer Zahnverletzung, nach Infektion (hämatogen) oder nach Karies. Auch Entzündungen führen zu einer Funktionsstörung im Kaumechanismus.

Zahnverletzung mit Infektion der Pulpa, Zahnwurzel mit Nerven, Gefäßen und Bindegewebe entzündet (→)

Zahnfissur (*Fissura* dentis) & Zahnfraktur (*Fractura dentis*)

Durch massive Schädigung des Zahns ist die Funktionalität aufgehoben. Eine Eröffnung der Pupla bildet die Eintrittspforte für Krankheitserreger.

Längsfraktur durch einer Backenzahn im Oberkiefer (109; Frakturlinie: →)

Abnorme Gebissabnutzung

Kanten im Oberkiefer außen und Unterkiefer innen sowie Zahnspitzen (Haken) führen zu einer reduzierten Kautätigkeit, zu Läsionen in den Schleimhäuten und zu Rittigkeitsstörungen. Wellen-, Treppen- und Scherengebiss beschreiben die pathologischen Zustände. Meißelzähne beschreiben eine massive Niveaustörung.

vor Behandlung — *nach Behandlung* — *Schleimhautläsionen im Wangenbereich durch abnormaler Zahnabnutzung* — *vor Behandlung* — *nach Behandlung*

Altersgebiss (*seniles Gebiss*)

Ältere Pferde benötigen eine führsorgliche und regelmäßige Gebisskontrolle, fehlende Zähnen führen zu einer abnormalen Abnutzung der verbleibenden Zähne. Ohne Zahnpflege ist die schon reduzierte Verdaulichkeit noch stärker vermindert.

lockere Backzähne im Unterkiefer — *seniles Backenzahngebiss mit mehrfach fehlenden Zähnen*

Zementerkrankung (*EOTRH;* *Equine Odontoclastic Tooth Resorption and Hypersementosis*)

Eine krankhafte Veränderung im Schneidezahnbereich. Die Pathogenese ist zur Zeit noch nicht vollständig geklärt. Eine vollständige Zahnextraktion wird empfohlen.

EROTH - klassischen Abtreibung (Wurzelbereich)

Literatur:
Simhofer H. und Zetner K. (2006): Krankheiten der Mundhöhle, der Zähne, der Zunge und der Kiefer; In Dietz O. und Huskamp B.: Handbuch Pferdepraxis; Enke-Verlag.
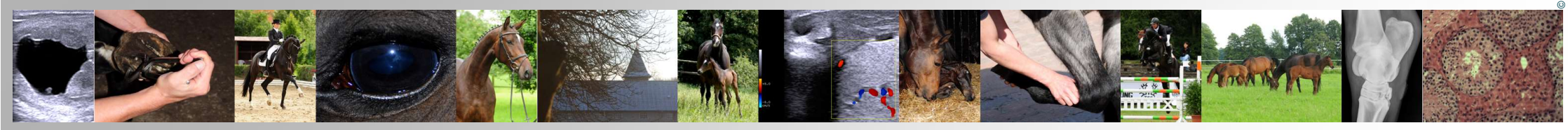
© Tierärztliche Praxis für Pferde auf Boyenstein - Dr. Peter Richterich